



**SCAFFDEX OY, AVIS DE SECURITE**  
Implant bioabsorbable RegJoint pour  
petites articulations

Maarit Forstén, le 14 mars 2018

**AVIS DE SECURITE, LE 14 MARS 2018**

**Implant bioabsorbable RegJoint pour petites articulations**

Modification du mode d'emploi

**Souligner l'importance de maintenir la structure poreuse de l'implant**

**Sommaire**

<b>1</b>	<b>Détails du dispositif .....</b>	<b>3</b>
<b>2</b>	<b>Une implantation serrée peut accroître le risque de fortes réactions contre un corps étranger.....</b>	<b>3</b>
	2.1 Informations basées sur les études .....	4
	2.2 Modifications du mode d'emploi.....	5
<b>3</b>	<b>Mesures à prendre par les utilisateurs de RegJoint™ .....</b>	<b>7</b>
<b>4</b>	<b>Transmission du présent avis de sécurité.....</b>	<b>7</b>
<b>5</b>	<b>Personne responsable.....</b>	<b>7</b>

## 1 DETAILS DU DISPOSITIF

RegJoint™ (numéro de référence RG000N) est un implant poreux, reposant sur l'ingénierie tissulaire et bioabsorbable destiné au traitement chirurgical de l'arthrose dans les petites articulations des mains et des pieds. Les articulations ciblées sont les articulations métatarso-phalangiennes I-V (MTP I-V) du pied, l'articulation carpo-métacarpienne (CMC I), les articulations métacarpo-phalangiennes II-V (MCP II-V) de la main et les articulations interphalangiennes proximales (IPP). Il est disponible en sept tailles différentes, voir tableau 1.

Tableau 1. Tailles de produits RegJoint™ disponibles et numéros de référence.

Numéro de référence	Hauteur (mm)	Diamètre (mm)
RG0001	3,6	8
RG0002	4,0	10
RG0003	4,0	12
RG0004	4,5	14
RG0005	4,5	16
RG0006	4,5	18
RG0007	4,5	20

## 2 UNE IMPLANTATION SERREE PEUT ACCROITRE LE RISQUE DE FORTES REACTIONS CONTRE UN CORPS ETRANGER

Depuis le lancement en 2011, plus de sept mille (7000) implants RegJoint™ ont été vendus. Nous pouvons raisonnablement supposer qu'il y a plus de 6000 RegJoints™ implantés aujourd'hui. À ce jour, 15 retraits d'implants ont été signalés à Scaffdex Ltd., soit un taux de retrait officiel de 0,25 %. Tous les cas signalés ont été soigneusement examinés par la société et au début de l'année 2018, l'équipe de gestion de la qualité de Scaffdex a passé en revue tous les retraits et a identifié un facteur commun entre certains cas. Dans 4 cas (27 %) des 15 retraits, la technique d'implantation serrée peut avoir eu une influence sur la survenue de la réaction contre un corps étranger.

## 2.1 Informations basées sur les études

Mattila et Waris ont publié leurs résultats sur 23 patients atteints d'arthrose traités avec l'implant RegJoint™ en utilisant la technique « press fit » et en sélectionnant les tailles d'implant parmi les plus grandes de la gamme après trapézectomie partielle. La première publication de cette étude après un an *Unfavourable short-term outcomes of a poly-L/D-lactide scaffold for thumb trapeziometacarpal arthroplasty* (Mattila & Waris, 2015) et le second article deux ans plus tard *Bioabsorbable poly-L/D-lactide (96/4) scaffold arthroplasty (RegJoint™) for trapeziometacarpal osteoarthritis: a 3-year follow-up study* (Mattila, et al., 2017) indiquent que 7 patients sur 23 ont développé une réaction à un corps étranger qui s'est manifestée cliniquement dans les 6 à 12 mois suivant l'opération et que 3 de ces 7 cas ont entraîné le retrait de l'implant. Le taux de retrait calculé de 13 % dépasse de manière significative les statistiques générales. Ces 3 patients sont inclus dans les statistiques de Scaffdex ci-dessus. Les 4 patients ayant eu une réaction symptomatique contre un corps étranger, mais dont l'implant n'a pas été retiré, ont finalement obtenu une articulation fonctionnelle et indolore. Leurs symptômes ont disparu après l'absorption totale de l'implant.

Après la première publication, Scaffdex a soigneusement étudié les raisons possibles de ce résultat exceptionnel et a interviewé les deux auteurs. En janvier 2018, Scaffdex a reçu les informations relatives aux lots des implants liés aux sept fortes réactions contre un corps étranger. Après une vérification minutieuse de toutes les étapes de la production, Scaffdex a été en mesure d'éliminer la possibilité d'une défaillance de la fabrication. La théorie de l'implantation trop serrée relative à de fortes réactions contre un corps étranger a été renforcée par un cas au Royaume-Uni (mars 2017) où un chirurgien praticien « remplissait » l'espace articulaire CMC I réséqué avec deux implants de taille moyenne. La réaction contre le corps étranger a commencé après le début de la dégradation de l'implant, ce qui a entraîné une douleur, un gonflement et, finalement, le retrait de l'implant. Par conséquent, sur la base de nos connaissances actuelles de la performance clinique de cet implant et des essais cliniques antérieurs et en cours, nous sommes en droit de croire qu'une technique d'implantation serrée peut jouer un rôle dans l'apparition de fortes réactions contre un corps étranger.

De plus, l'avis des experts ayant le plus d'expérience avec RegJoint™ soutient le principe fondamental de l'ingénierie tissulaire selon lequel l'implant doit maintenir la structure poreuse même après l'implantation. Cela facilite le bien-être cellulaire et conduit à un néotissu de bonne qualité pouvant mieux gérer les produits de dégradation acide de l'implant que les seuls tissus environnants.

## 2.2 Modifications du mode d'emploi

Le mode d'emploi de RegJoint a toujours fait mention d'un implant poreux. Récemment, il est devenu évident qu'il fallait souligner l'importance de maintenir cette structure poreuse pendant et après l'implantation. Le mode d'emploi RegJoint™ a été actualisé en février 2018 pour souligner ce fait. En conséquence, Scaffdex a apporté des clarifications dans l'introduction du mode d'emploi RegJoint et dans les consignes chirurgicales CMC I.

Ces modifications sont surlignées en jaune sur les figures 1 et 2. La figure 1 est tirée de l'introduction, qui mentionne pour la première fois dans ce mode d'emploi le fait que l'implant RegJoint™ fait appel à l'ingénierie tissulaire. En outre, les raisons pour lesquelles l'implant doit conserver sa structure poreuse sont expliquées. Il est ensuite clairement indiqué qu'il est essentiel pour l'utilisation correcte de cet implant de maintenir sa structure poreuse.

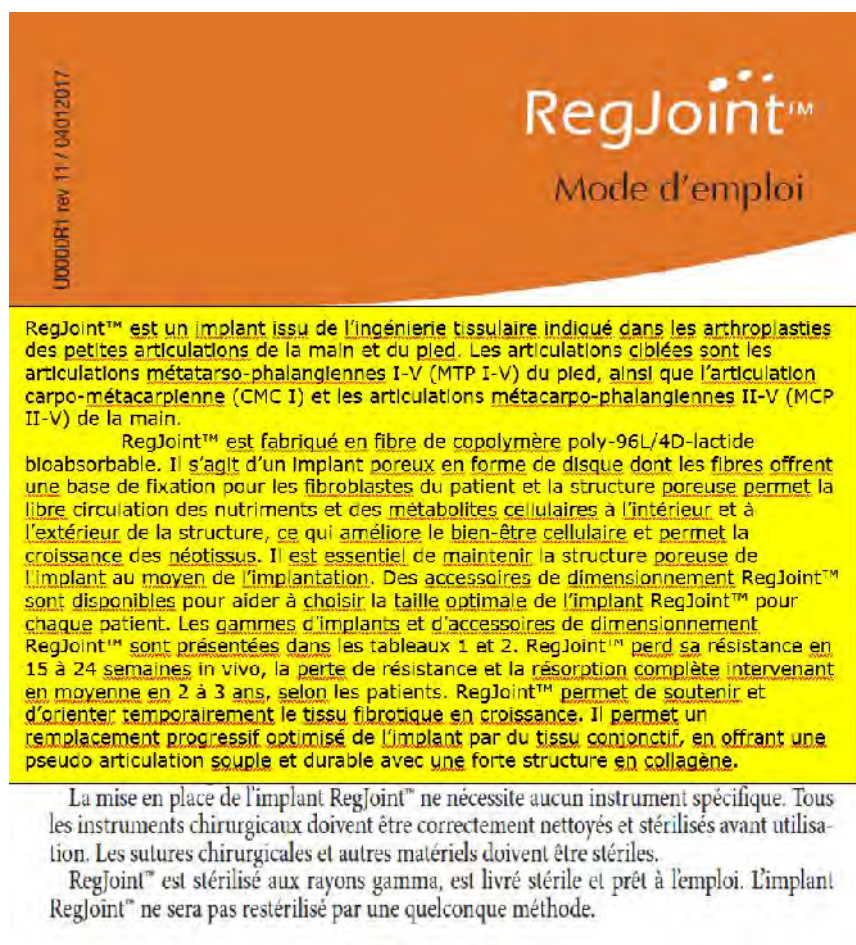


Figure 1. Modifications dans l'introduction du nouveau mode d'emploi RegJoint™, révision 12.

La figure 2 fait partie des consignes de technique chirurgicale pour une opération CMC I. Il y a un addendum à ces consignes concernant la taille correcte de l'implant et l'utilisation des instruments de dimensionnement RegJoint™. Le diamètre optimal de l'implant couvre les bords corticaux de l'os, sans toutefois les dépasser de manière significative. L'épaisseur de l'espace réséqué doit être suffisante pour ne pas compromettre la structure poreuse de l'implant après l'implantation. Un bon conseil est de ne pas tirer le pouce pendant l'utilisation de l'instrument de dimensionnement.



Figure 6. Nerf radial et branche profonde de l'artère radiale

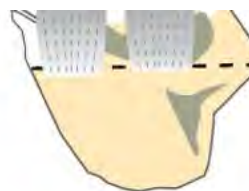

Figure 7. Lignes de résection

- Voie d'abord palmaire ou dorsale
- Incision longitudinale dorso-radiale préservant les branches du nerf radial superficiel et la branche profonde de l'artère radiale. Figure 6.
- La première articulation carpo-métacarpienne (CMC) est réparée, la capsule est libérée et ouverte dans le sens dorso-radial.
- Le premier métacarpien est libéré soigneusement en proximal pour corriger la contracture d'adduction présente.
- La résection de la partie proximale du premier métacarpien est faite à l'aide d'une scie oscillante. La ligne de résection doit être perpendiculaire au métacarpien. La résection de la surface du cartilage du trapèze se fera à la curette ou à la scie oscillante. Figure 7.
- Les autres options sont la résection partielle ou totale du trapèze sans résection métacarpienne. L'extension de la résection est proportionnelle à la laxité articulaire.
- Pratiquer une synovectomie et corriger les ostéophytes.
- Les accessoires de dimensionnement RegJoint™ peuvent être utilisés pour évaluer la taille correcte de l'implant. Lors de la mesure de la taille, ne tirez pas le pouce. La taille idéale recouvre complètement les bords corticaux, mais ne les dépasse pas de manière significative (Figure 2). Assurez-vous que la structure poreuse de l'implant est conservée après l'implantation.
- L'implant Regjoint™ est fixé au moyen de sutures trans-osseuses résorbables (p. ex. PDS 2-0, avec aiguille UCL ☉). L'implant peut également être fixé à la capsule articulaire, ou avec le flexor carpi radialis.
- Autre possibilité: Regjoint™ peut être fixé de manière provisoire moyen d'une broche de Kirschner traversant le premier métacarpien (ou le pouce entier) et allant jusqu'à l'articulation réséquée en perçant l'implant et le trapèze jusqu'aux os du carpe. Figure 8.
- Si un soutien supplémentaire est nécessaire, il est possible de recourir à une interposition du tendon à partir tendons du Flexor Carpi Radialis, de l'abducteur ou de l'extenseur.

Figure 2. Modifications dans la technique chirurgicale de la première articulation carpo-métacarpienne (CMC I) dans la révision 12 du mode d'emploi.

### 3 MESURES A PRENDRE PAR LES UTILISATEURS DE REGJOINT™

Scaffdex procède à cette modification dans le mode d'emploi de RegJoint™ afin d'éviter un préjudice inutile, des réactions contre un corps étranger et d'éventuels retraits d'implants occasionnés par une implantation trop serrée de l'implant RegJoint™. Veuillez prêter attention à cette modification. Nous vous remercions de votre collaboration.

### 4 TRANSMISSION DU PRESENT AVIS DE SECURITE

Le présent avis doit être transmis à toute personne devant en être informée au sein de votre organisation ou à toute organisation à laquelle des dispositifs potentiellement affectés ont été transférés.

Veuillez transmettre cet avis aux autres organisations susceptibles d'être affectées par cette action.

Assurez-vous de la bonne sensibilisation à cet avis et des mesures en résultant pendant une période appropriée afin de garantir l'efficacité de la mesure corrective.

### 5 PERSONNE RESPONSABLE

Maarit Forstén

Infirmière diplômée, master en ingénierie

Chef de produit

Tél. +358 50 5432912

E-Mail: [maarit.forsten@scaffdex.com](mailto:maarit.forsten@scaffdex.com)

Adresse : Scaffdex Oy


Näsilinnankatu 48 E, 4th floor

FI-33200 Tampere

FINLANDE, Europe

Service clients Scaffdex : [orders@scaffdex.com](mailto:orders@scaffdex.com)

La soussignée confirme que cet avis a été notifié à l'organisme de réglementation approprié



Tuija Annala, directrice générale

## Références

Mattila, S., Ainola, M. & Waris, E., 2017. Bioabsorbable poly-L/D-lactide (96/4) scaffold arthroplasty (RegJoint™) for trapeziometacarpal osteoarthritis: a 3-year follow-up study. *Journal of Hand Surgery (European Volume)*, 22 août, p. 7.

Mattila, S. & Waris, E., 2015. Unfavourable short-term outcomes of a poly-L/D-lactide scaffold for thumb trapeziometacarpal arthroplasty. *The Journal of Hand Surgery (European Volume)*, 13 juillet, p. 7.